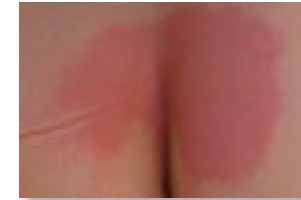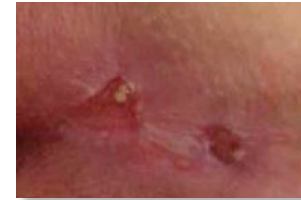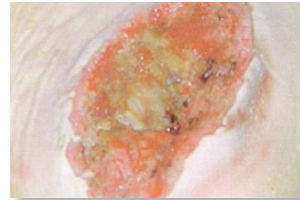
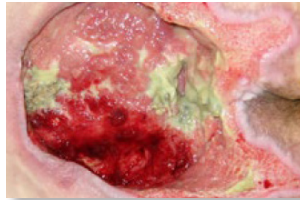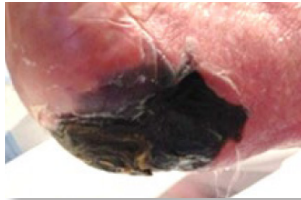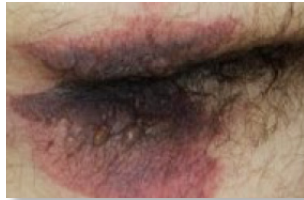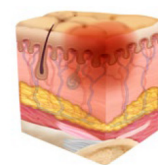
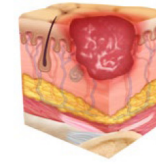
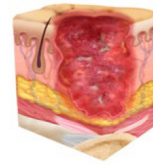
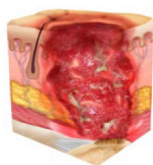
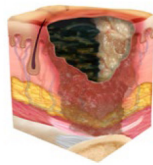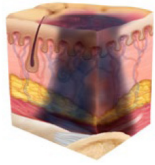


# طبقه‌بندی NPIAP از پوست‌های روشن



## زخم بستر بافت عمیق:

زخم بستر ماندگار با تغییر رنگ به قرمز عمیق یا قهوه‌ای مایل به قرمز که غیرقابل بازگشت است

پوست سالم یا آسیب‌دیده با ناحیه موضعی از تغییر رنگ عمیق و غیرقابل بازگشت قرمز، قهوه‌ای مایل به قرمز، بنفش یا جدایی اپیدرمی که بستر زخم تیره یا تاول پر از خون را نمایان می‌کند. درد و تغییر دما در اغلب موارد پیش از تغییر رنگ پوست رخ می‌دهد. ممکن است تغییر رنگ در پوست‌های تیره متفاوت به نظر برسد. این آسیب ناشی از نیروهای برشی و فشار شدید و/یا طولانی به رابط استخوان و عضله است.

## زخم بستر غیرقابل درجه‌بندی: و بافت پنهان

از دست دادن کامل ضخامت پوست و بافت که میزان آسیب به بافت به دلیل پوشیده شدن توسط اسلاف یا اسکار در آن قابل تأیید نیست. اگر اسلاف یا اسکار برداشته شود، زخم بستر مرحله 3 یا مرحله 4 ظاهر می‌شود. اسکار پایدار (یعنی خشک، چسبیده، سالم بدون قرمزی یا نوسان) روی اندام ایسکمیک یا پاشنه‌ها نباید نرم شود یا برداشته شود.

## مرحله 4 زخم بستر: از دست رفتن کامل ضخامت پوست و بافت

از دست رفتن کامل ضخامت پوست و بافت با فاسیا، عضله، تاندون، رباط، غضروف یا استخوان در زخم که نمایان یا مستقیماً قابل لمس است. ممکن است اسلاف و/یا اسکار قابل مشاهده باشد. اپیبول (لبه‌های برگشته زخم) زیر پوست و زخم تونلی ممکن است رخ دهد. عمق آسیب با توجه به محل آناتومیکی متفاوت است. زخم بستر زمانی غیرقابل درجه‌بندی است که اسلاف یا اسکار وسعت آسیب بافتی را پنهان کند.

## مرحله 3 زخم بستر: از دست رفتن کامل ضخامت پوست

از دست رفتن کامل ضخامت پوست که در آن بافت چربی و اپیبول (لبه‌های برگشته زخم) اغلب وجود دارد. ممکن است اسلاف و/یا اسکار قابل مشاهده باشد. عمق آسیب بافتی بسته به محل آناتومیکی متغیر است؛ نواحی با چربی قابل توجه می‌توانند باعث ایجاد زخم‌های عمیقی شوند. ممکن است گسترش زخم زیر پوست و زخم تونلی ایجاد شود. فاسیا، عضله، تاندون، رباط، غضروف یا استخوان آشکار نمی‌شود. زخم بستر زمانی غیرقابل درجه‌بندی است که اسلاف یا اسکار وسعت آسیب بافتی را پنهان کند.

## مرحله 2 زخم بستر: از دست دادن پوست با ضخامت جزئی که لایه میانی پوست نمایان می‌شود

از دست دادن پوست با ضخامت جزئی که لایه میانی پوست نمایان می‌شود. بستر زخم سالم، صورتی یا قرمز، مرطوب است و ممکن است به صورت تاول پر از سرم سالم یا پاره نیز ظاهر شود. بافت چربی (چربی) قابل مشاهده نیست و بافت‌های عمیق‌تر دیده نمی‌شوند. بافت دانه‌ای، اسلاف (بافت مرده یا آسیب‌دیده) و اسکار (بافت سفت سیاه یا قهوه‌ای) وجود ندارد. این آسیب‌ها عموماً ناشی از شرایط محیطی نامساعد و برش روی پوست ناحیه لگن و پاشنه پا هستند.

## مرحله 1 زخم بستر: اریتم غیرقابل بازگشت پوست سالم

پوست سالم با ناحیه محدود اریتم غیرقابل بازگشت (قرمزی پایدار) که ممکن است ظاهر آن در پوست‌های تیره متفاوت باشد. ممکن است اریتم قابل بازگشت یا تغییرات در حس، دما یا سفتی پوست قبل از تغییرات قابل مشاهده رخ دهد. تغییر در رنگ شامل تغییر به رنگ بنفش یا قهوه‌ای مایل به قرمز نمی‌شود؛ این رنگ‌ها ممکن است نشان‌دهنده زخم بستر عمیق‌تر باشند.