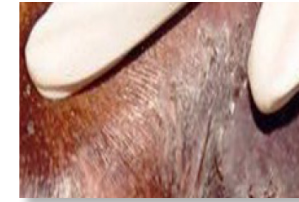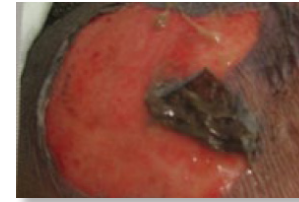
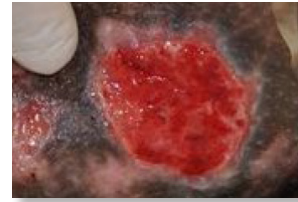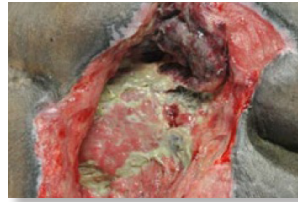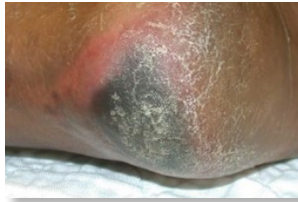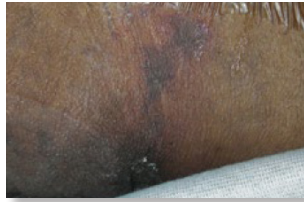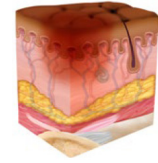
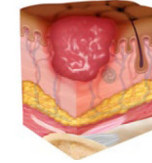
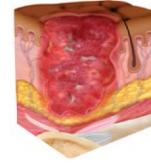
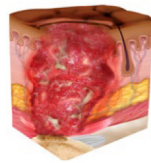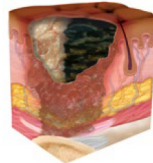


# مراحل تقدم الإصابة في البشرة داكنة اللون من اللجنة الوطنية الاستشارية لإصابات الضغط (NPIAP)



## إصابات الضغط

في الأنسجة العميقة:

إصابات الضغط الثابتة غير القابلة للابيضاض ذات اللون الأحمر الداكن أو الأرجواني

جلد سليم أو غير سليم مع منطقة موضعية ذات لون أحمر داكن أو أرجواني غير قابل للابيضاض، أو حدوث انحلال في الجلد يكشف عن موضع جرح داكن أو بثور مليئة بالدم. وغالبًا ما يسبق الألم وتغير درجة الحرارة تغييرات في لون الجلد. وقد يظهر تغير اللون بشكل مختلف في البشرة داكنة اللون. تنتج هذه الإصابة عن الضغط الشديد و/أو لفترات طويلة وقوة القص في الجزء بين العظام والعضلات.

## إصابات

الضغط غير القابلة لتحديد المرحلة:

فقدان سماكة الجلد والأنسجة الكامل غير المرئي

فقدان سماكة الجلد والأنسجة الكامل الذي لا يمكن فيه تأكيد مدى تلف الأنسجة داخل القرحة لأنه غير واضح بسبب وجود تسليخ أو تقشر في الجلد. إذا تمت إزالة التسليخ أو التقشر في الجلد، فستظهر إصابة الضغط في المرحلة 3 أو المرحلة 4. يجب عدم إزالة التقشر الثابت (أي جاف، ومتماسك، وسليم دون التهاب حمامي أو تغييرات) في الطرف أو الكعب (الكعبين) الإقفاري.

## إصابات الضغط المرحلة 4:

فقدان كامل لسماكة الجلد والأنسجة

فقدان كامل لسماكة الجلد والأنسجة مع انكشاف اللفافة، أو العضلات، أو الوتر، أو الرباط، أو الغضروف، أو العظام في القرحة أو تصبح ظاهرة مباشرة. ومن الممكن رؤية تسليخ أو تقشر في الجلد أو كليهما. وغالبًا ما يحدث اكتفار (حواف الجرح الملتفة)، أو تفتق للجرح، أو تشكل خراج تحته أو كل ذلك، ويختلف عمق الإصابة حسب الموقع التشريحي. وإذا حدث تسليخ أو تقشر في الجلد مما يحجب رؤية مدى فقدان الأنسجة، فهذا يعني إصابة الضغط غير القابلة لتحديد المرحلة.

## إصابات الضغط المرحلة 3:

فقدان كامل لسماكة الجلد

فقدان كامل لسماكة الجلد، حيث تكون الأنسجة الدهنية (الدهون) مرئية في القرحة ويوجد غالبًا نسيج حبيبي واكتفار (حواف الجرح الملتفة). ومن الممكن رؤية تسليخ أو تقشر في الجلد أو كليهما. ويختلف عمق تلف الأنسجة حسب الموقع التشريحي؛ ويمكن للمناطق التي تحتوي على نسبة كبيرة من الدهون أن تصاب بجروح عميقة. وقد يحدث تفتق للجرح أو يتشكل خراج تحته. ولا تنكشف اللفافة، أو العضلات، أو الوتر، أو الرباط، أو الغضروف، أو العظام. وإذا حدث تسليخ أو تقشر في الجلد مما يحجب رؤية مدى فقدان الأنسجة، فهذا يعني إصابة الضغط غير القابلة لتحديد المرحلة.

## إصابات الضغط المرحلة 2:

فقدان جزئي لسماكة الجلد مع ظهور دامل مكشوفة

فقدان جزئي لسماكة الجلد مع ظهور دامل مكشوفة. ويكون موضع الجرح قابلًا للشفاء، وورديًا أو أحمر اللون، ورطبًا، ويمكن أيضًا أن يظهر في شكل بثور مليئة بالسائل سليمة أو مفتوحة. ولا تكون الأنسجة الدهنية (الدهون) مرئية، وكذلك الأنسجة العميقة. ولا يوجد نسيج حبيبي، أو تسليخ، أو تقشر في الجلد. وتنتج هذه الإصابات عادةً عن المناخ المحلي السيئ وبسبب قص الجلد فوق الحوض والكعب.

## إصابات الضغط المرحلة 1:

التهاب حمامي مع عدم الابيضاض في الجلد السليم

جلد سليم مع ظهور التهاب حمامي غير قابل للابيضاض في منطقة موضعية، والذي قد يظهر بشكل مختلف في البشرة داكنة اللون. وقد يسبق ظهور التهاب الحمامي القابل للابيضاض أو التغييرات في الإحساس، أو درجة الحرارة، أو الصلابة تغييرات ملحوظة بالعين المجردة. لا تتضمن تغييرات الألوان تغير اللون إلى الأرجواني أو الأحمر الداكن؛ حيث يمكن أن تشير هذه الألوان إلى وجود إصابة ضغط في الأنسجة العميقة.